

סיפר דוגמה



MAHRAN MIAARY

ICU NURSE

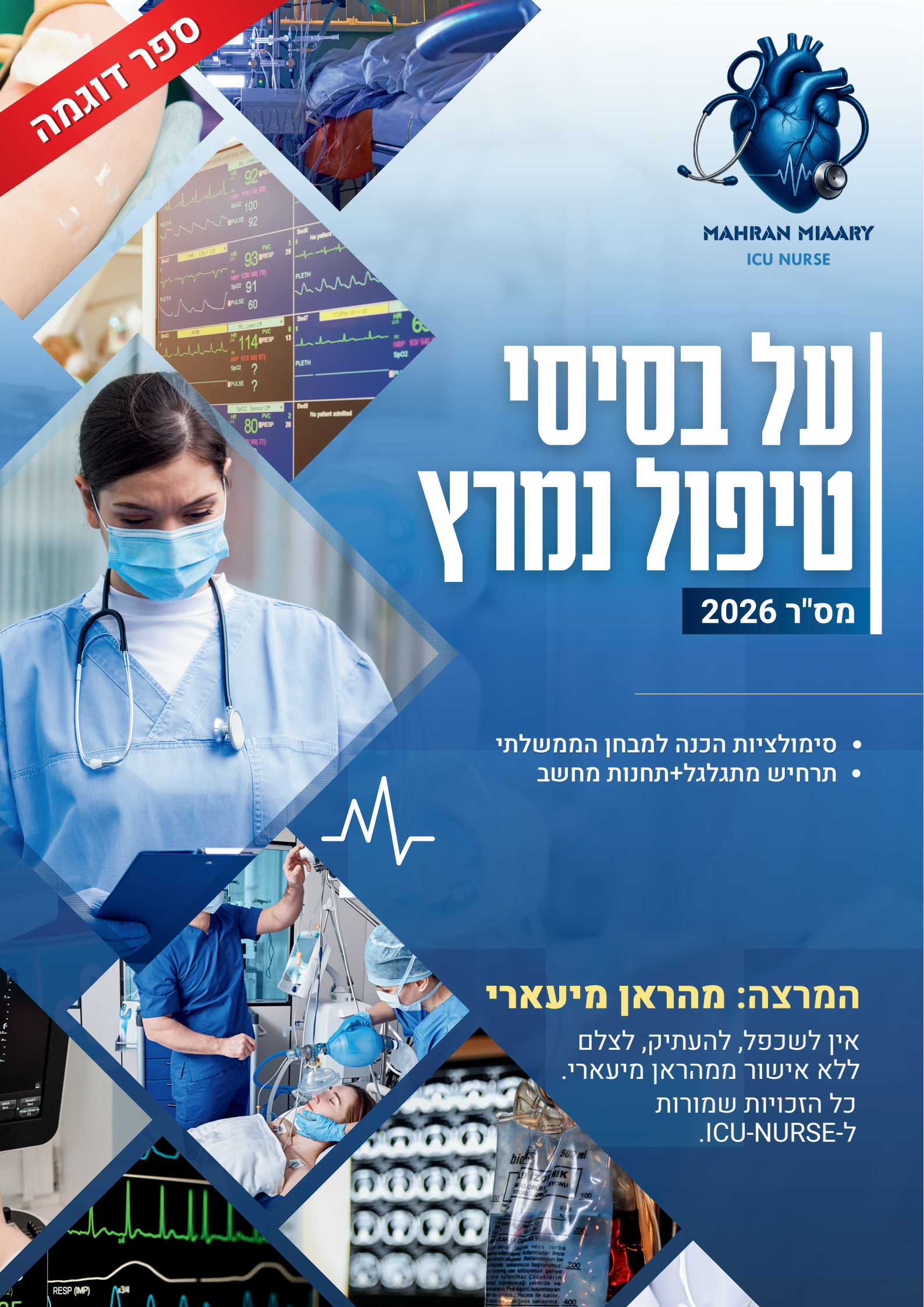# על בסיסי טיפול נמרץ

מס"ר 2026

- סימולציות הכנה למבחן הממשלתי
- תרחיש מתגלגל+תחנות מחשב

## המרצה: מהראן מיעארי

אין לשכפל, להעתיק, לצלם  
ללא אישור ממהראן מיעארי.  
כל הזכויות שמורות  
ל-ICU-NURSE.



# תוכן העניינים

## תרחיש מתגלגל

PERICARDITIS + VT	008
MYOCARDIAL INFRACTION + ATRIAL FLUTTER	014
ATRIAL FIBRILLATION + PEA + ROSC	020
SVT + דיסקציה של האורטה	027
ACUTE PANCREATITIS + TPN	035
שחמת כבד + אנצפלופתיה כבדית	043
NEUROGENIC SHOCK + 2ND DEGREE AV BLOCK TYPE 2	049
ASTHMA + BIPAP + ARTERIAL LINE	056
ARDS + מתן דם	065
PULMONARY EMBOLISM + SUCTION	070
FLAIL CHEST + TENSION PNEUMOTHORAX - דוגמה	078
המטומה סבדורלית אקוטית + לחץ תוך-גולגולתי מוגבר	086
HYPOVOLEMIC SHOCK + CVP + HEMOTHORAX	092

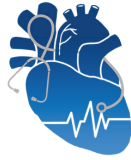# תוכן העניינים

TPN + כוויות	098
TORSADES DE POINTES + גמילה מהנשמה + SWAN GANZ	103
MYOCARDIAL INFRACTION + VF	112
STROKE + פרכוס	118
DIABETIC KETOACIDOSIS + HYPERKALEMIA + ASYSTOLE	124
PREECLAMPSIA + DIC + ASYSTOLE (דגשים בהחייאת אישה בהיריון)	131
ANAPHYLACTIC SHOCK + COMPARTMENT SYNDROME	139
מיוקרדיטיס + שוק קרדיוגני + אקמו	144
CRRT + הרעלת אקמול	149
PERITONITIS + SEPTIC SHOCK	154
הרעלת קוקאין + פרכוס + רפרוף עליות	159
PICC LINE + הרעלת מורפין	165

# תוכן העניינים

תחנות מחשב

גמילה מהנשמה	173
דימום תוך-מוחי + ICP מוגבר	181
CARDIOGENIC SHOCK + IOBP	187
דיאליזה + אי-ספיקת כליות חריפה	194
SUPERIOR VENA CAVA SYNDROME	199
TIPS + שחמת כבד	204
חסימת מעיים ושוק ספטי	212
DVT + PE	217
ARDS + כוויות	222
דוגמה - VF + ACUTE CORONARY SYNDROME	230
ROSC + PEA PULSELESS ELECTRICAL ACTIVITY	236
ACUTE PANCREATITIS	243
DKA-DIABETIC KETOACIDOSIS	249
רבודמיוליזיס + היפרקלמיה	256
פרוטוקלים 2025 ACLS	262

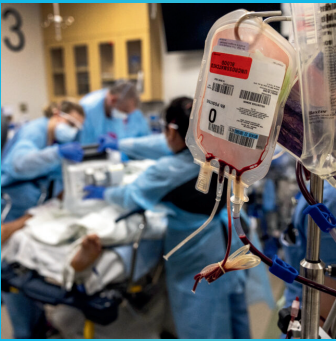

**ICU NURSE**  
Master ICU Skills with Confidence



# קורס הכנה למבחן ממשלתי בטיפול נמרץ

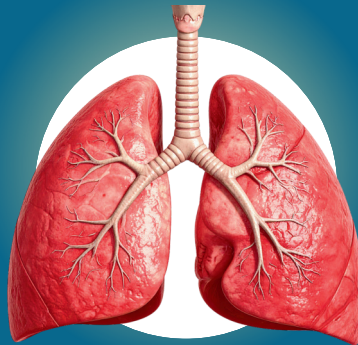
## טראומה רב מערכתית



- ✓ מצבי חירום בטראומה וטיפול לפי ABCDE
- ✓ צנתרים מרכזיים: ARTERIAL LINE, CVP
- ✓ דגשים בנושאים שכיחים: DKA, כוויות, DIC, סוגי שוק

ליווי אישי עד יום הבחינה

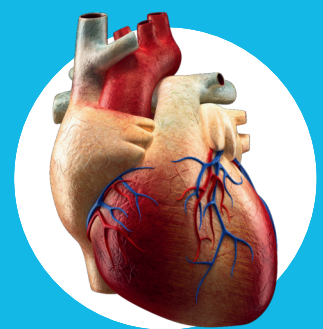
## מצבים נשימתיים מייצגים



- ✓ מצבי חירום נשימתיים מעקב חולה מונשם: שיטת הנשמה
- ✓ פענוח גזים ותרגול התראות מנשם
- ✓ דגשים על מיומנויות: סקשן, מתן דם, חיבור TPN

הסבר על כל האומדנים הפיזיקליים ותרגולם

## מצבים קרדיאליים מייצגים



- ✓ מצבי חירום קרדיאליים הפרעות קצב וטיפול לפי Acls 2020
- ✓ כל סוגי MI כולל אבחון וטיפול
- ✓ דפיברילטורים וקוצבים פרוטוקול החיאה

הסבר על מבנה המבחן כולל עדכונים חדשים

קבוצות קטנות

למידה באמצעות תרחישי בחינות שהיו במס"ר

חוברת עם סיכום מקיף לכל משתלם בסוף הקורס

## מרצה: מהראן מיעארי

- ◀ רכז שני קורסים על בסיסיים בטיפול נמרץ.
- ◀ בחן במס"ר בטיפול נמרץ כ-5 שנים.
- ◀ הכשיר מאות סטודנטים למבחן הממשלתי בקורס הכנה למס"ר.
- ◀ מרצה במגוון נושאים קרדיאליים ונשימתיים.
- ◀ מדריך החיאה מתקדמת ACLS INSTRUCTOR.



מהראן - 050-793-6050

MAHRAN.MI91@HOTMAIL.COM



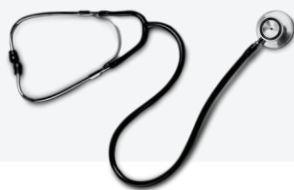# סטודנטים יקרים

[WWW.ICUNURSE.CO.IL](http://WWW.ICUNURSE.CO.IL)

האתר הראשון מסוגו במדינה לסטודנטים בהשתלמות מוכרת טיפול נמרץ/רפואה דחופה, הוקם במיוחד כדי לעזור להכין ולמקד אותכם למסר

## השירותים שלנו :


- **מגוון תרחישים דמויי מסר:** אנו מספקים עבורך תרחישים שדומים אחד על אחד כמו התרחישים שיש במסר מבחינת תמצית, איכות וגודל התרחיש.
- **תחנות מחשב:** אחד על אחד ממבחנים הקודמים עם כל הנושאים השכיחים
- **סיכומים ממורטון 12:** חומר מסוכם מספרות החובה העדכנית, והכל ישר לעניין מה שצריך למסר
- **מבחן באק"ג:** כולל פענוח וטיפול לחולה יציב/לא יציב



### נא לבחור קטגוריה

טיפים ודגשים לפני תחילת למידה

תרחישים לדוגמא  
בדף הראשי




תחנת מחשב



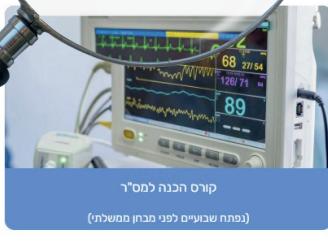תרחיש דמוי מסר



חדרכות

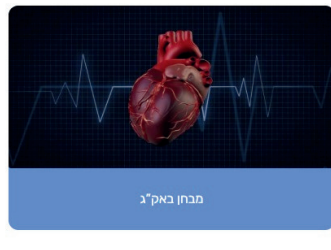


12 ממורטון



קורס הכנה למסר

(נפתח שבועיים לפני מבחן ממשלתי)



מבחן באק"ג



דגשים

American Heart Association 2020

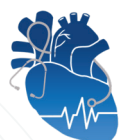הנחיות להחייאת לב-ריאה וטיפול קרדיוסקולרי דחוף

ACLS+PALS 2020

כל מה שצריך למבחן הממשלתי במקום אחד ובמרחק נגיעה



[WWW.ICUNURSE.CO.IL](http://WWW.ICUNURSE.CO.IL)



**ICU NURSE**  
Master ICU Skills with Confidence

# תרחיש מתגלגל

## ICU NURSE

Master ICU Skills with Confidence

## סיפור מקרה:

”

בן 32, לאחר תאונת דרכים קשה, מתלונן על כאבים חזקים בחזה וקשיי נשימה.  
 בהגעת צוות מד"א נמצא בהכרה מלאה, המטומות מפוזרות בגוף.  
 הפצוע הובא למיון.  
 GCS – בהכרה מעורפלת  
 ילחץ דם 110/60 - דופק נמוש, מעט חיוור, עור לח למגע  
 פצוע הובא למיון עם מסיכת חמצן, V.L אחד.

### משימות:

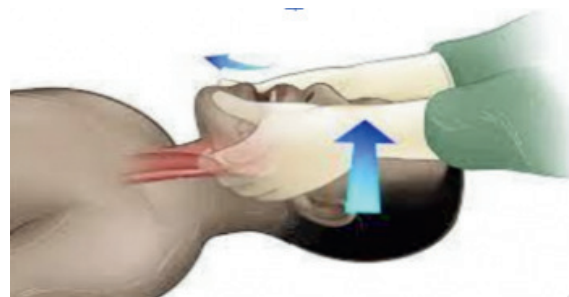
- ✓ לבצע הערכה ראשונית של הפצוע בחדר הים בהתייחס לכל המערכות.
- ✓ טיפול בסימנים וסמפטומים

אתה האח המופקד על החולה, נא לבצע סקירה ראשונית של הפצוע בחדר הים בהתייחס לכל המערכות.

בוצע  לא בוצע

A – נתיב אוויר (הערכת שלב A)

בדיקת נתיב אוויר תוך שמירת על חוליות סרוויקליות C – spine  
 JAW THRUST - מרימים את הלסת תוך שמירה על חוליות סרוויקליות

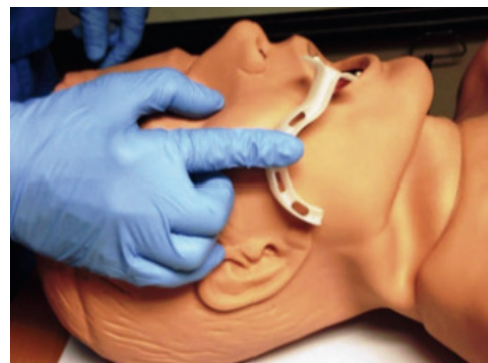

בוצע  לא בוצע

צווארון- הצווארון מונח בצורה הפוכה? לא מונח בכלל? מונח בגודל לא מתאים?

בוצע  לא בוצע

להכניס מנתב אוויר (AIR WAY) בגודל המתאים: מזוית הפה לכיוון תנוך האוזן או מזוית הפה לכיוון הלסת



## החלפת צווארון :

הסטודנט בודק שהצווארון מונח ולא זרוק בצד/מונח בצורה נכונה/בגודל המתאים (מבוגרים וילדים)

## במידה ו הצווארון לא מונח בצורה נכונה:

מבקש/ת מהעוזר לעמוד בראש המיטה ולקבע את הראש ועמוד השדרה מסירה/ה את החלק הקדמי של הצווארון מוציא/ה את החלק האחורי של הצווארון בוחן/ת את הצוואר בזמן הסרת הצווארון לזיהוי דפורמציה, המטומה, בצקת, חתכים, גודש בורידי צוואר מחליק/ה את החלק האחורי של הצווארון מאחורי צוואר המטופל מניח/ה את החלק הקדמי של הצווארון תוך הקפדה על הנחת הסנטר של המטופל במחזיק הסנטר

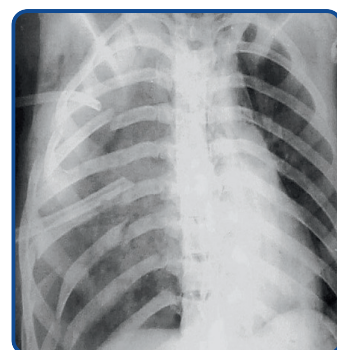
## B-BREATHING אומדן נשימתי

<input type="radio"/> בוצע <input type="radio"/> לא בוצע	<p>הסתכלות: צבע עור, קנה מרכזי, עליית בית חזה סימטרית, שימוש בשרירי עזר, עומק נשימה, נשימה סדירה/לא סדירה, קצב נשימות החולה מתקשה לנשום, הסתכלות: מבנה דופן בית החזה - אסימטרי, המטומות בבית חזה, נשימה פרדוקסלית, משתמש בשרירי עזר</p>
<input type="radio"/> בוצע <input type="radio"/> לא בוצע	<p>מישוש-8 נקודות מקדימה, 10 מאחורה: המטרה לבדוק פרימיטיוס-לחוש ויברציה של הקול 99 ללא ממצא חריג</p>
<input type="radio"/> בוצע <input type="radio"/> לא בוצע	<p>האזנה- 10 נקודות האזנה מקדימה, 20 מאחורה: מאזינים לקולות הנשימה עם סטטוסקופ עם הדיאפרגמה כניסת אוויר מופחתת מימין</p>
<input type="radio"/> בוצע <input type="radio"/> לא בוצע	<p>בנוסף מבקשים: גזים, צילום חזה, סטורציה 93 עם משקפי חמצן</p>

נלקח גזים עורקיים למטופל, מה הממצאים העיקריים ?  
 PH 7.30 PCO2 : 50 HCO3: 29 PO2 : 69 LACTATE : 9 HGB :8.5

<input type="radio"/> בוצע <input type="radio"/> לא בוצע	<p>חמצת נשימתית עם פיצוי מטבולי חלקי</p>
<input type="radio"/> בוצע <input type="radio"/> לא בוצע	<p>היפוקסמיה</p>
<input type="radio"/> בוצע <input type="radio"/> לא בוצע	<p>לקטט גבוה</p>
<input type="radio"/> בוצע <input type="radio"/> לא בוצע	<p>HGB נמוך</p>

בוצע צילום חזה, מה הפענוח ? ומה האבחנה הסבירה ביותר?

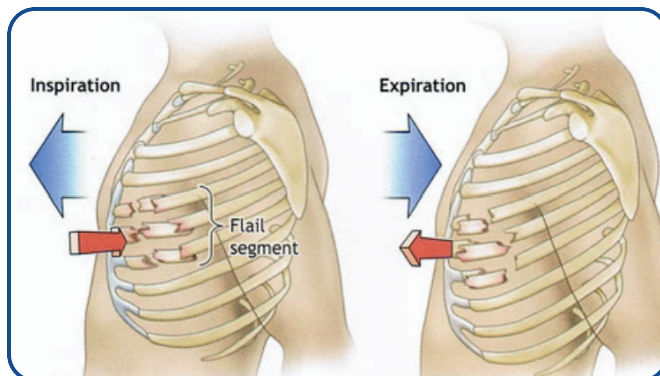


בוצע  לא בוצע

FLAIL CHEST

**: FLAIL CHEST**  
MORTHON 12 PDF 3165-3166

חזה מרפרף מתרחש כאשר כמה צלעות סמוכות (לפחות 3) נשברות במספר מקומות מה שגורם לכך שחלק מדופן בית החזה נע באופן עצמאי בית החזה נע בצורה אסימטרית



**נשימה פרדוקסלית :**

תנועות נשימה שנראות אצל חולים עם צלעות שבורות: בשאיפה דופן החזה נע פנימה במקום החוצה, ובנשיפה הוא נע החוצה במקום פנימה. עקב ירידה בלחץ שלילי תקין בחזה יש ירידה באוורור (עליית CO2) וגורם להיפוקסיה.

**מה הטיפול ?**

<p>טיפול ראשוני (1:שמירת נתיב אוויר 2) חמצן 3)טיפול בכאב</p>	<p>בוצע <input type="radio"/> לא בוצע <input type="radio"/></p>
<p>השכבת מטופל על הצד הפגוע כדי לשפר חמצון</p>	<p>בוצע <input type="radio"/> לא בוצע <input type="radio"/></p>
<p>קיבוע עמוד שדרה</p>	<p>בוצע <input type="radio"/> לא בוצע <input type="radio"/></p>
<p>אינטובציה בלחץ חיובי</p>	<p>בוצע <input type="radio"/> לא בוצע <input type="radio"/></p>
<p>תיקון ניתוחי</p>	<p>בוצע <input type="radio"/> לא בוצע <input type="radio"/></p>


**C-CIRCULATION**

<p>בדיקת דופק פריפרי/מרכזי דופק מהיר וחזק </p>	<p>בוצע <input type="radio"/> לא בוצע <input type="radio"/></p>
<p>ECG</p>	<p>בוצע <input type="radio"/> לא בוצע <input type="radio"/></p>
<p>בדיקות דם מדובר בחולה טראומה מבקשים ספירה כימיה ת.קרישה גזים ובנוסף: דם לסוג והצלבה ומזמינים מנות דם. </p>	<p>בוצע <input type="radio"/> לא בוצע <input type="radio"/></p>
<p>סימנים חיוניים: ל"ד דופק, סטורציה, חום ל"ד 100/60, דופק 110, סטורציה 94 עם משקפי חמצן, חום 37 </p>	<p>בוצע <input type="radio"/> לא בוצע <input type="radio"/></p>

# FLAIL CHEST+TENSION PNEUMOTHORAX

דימומים חיצוניים שנראים לעין  
ללא דימום חיצוני 

בוצע  לא בוצע

טיפול תוך ורידי-נוזלים קריסטלואידים, מתן דם  
טיפול ראשוני בחולה טראומה דורש מתן מהיר של 2 ליטר תמיסה איזוטונית תוך ניסיון להשיג ל"ד  
ודופק תקינים 

בוצע  לא בוצע

צבע עור-חיזור, סמוק, ציאנוטי  
עור חיזור 

בוצע  לא בוצע

**באופן פתאומי החולה החל לתלונן על קושי בנשימה, סטורציה 83 עם מסכת חמצן, ל"ד 80/40, דופק 145 נא לציין מה הצעד הבא ?**

קריאה לעזרה

בוצע  לא בוצע

אומדן נשימתי חוזר

בוצע  לא בוצע

בהסתכלות סטיית קנה נשימה לצד שמאל בהאזנה לריאות : אין קולות נשימה מצד ימין 

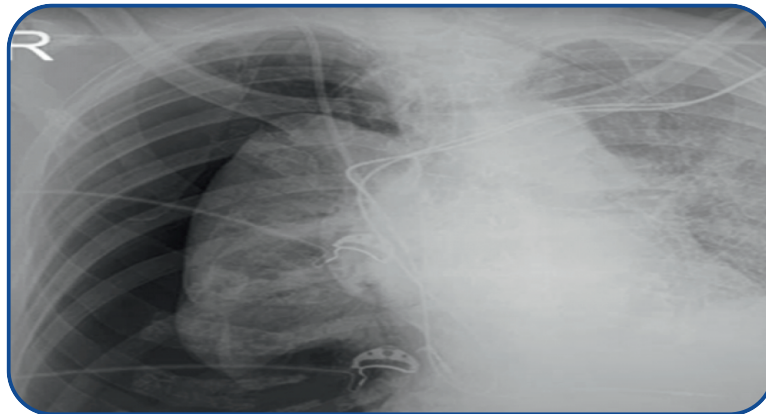
צילום חזה

בוצע  לא בוצע

גזים

בוצע  לא בוצע

**בוצע צילום חזה, מה הפענוח ? ומה האבחנה הסבירה ביותר?**



RT TENSION PNEUMOTHORAX

בוצע  לא בוצע

**: TENSION PNEUMOTHORAX**


MORTHON PDF 1494-1496

מצב מסכן חיים

כאשר לחץ בבית חזה עולה המדיאסטנום סוטה צידה, ולוחץ על הוריד הנבוב העליון ובכך זה גורם ירידה בהחזר הורידי לחדר ימין.

**סימנים:** היפוקסמיה (סימן מוקדם), טכיפניאה קשה תת ל"ד, טכיקרדיה מעל 140, כיחלון פריפרי, PEA  
**אבחון קליני בלבד :** הסתכלות : סטיית קנה נשימה לצד הנגדי מהריאה הפגועה, האזנה: העדר/ירידה בקולות נשימה

ניקוש: הדיות יתר, עליית בית חזה אסימטרית

 **BOX 23-4** **PATIENT SAFETY**

**Signs and Symptoms of Tension Pneumothorax**

- Hypoxemia (early sign)
- Apprehension
- Respiratory distress (severe tachypnea)
- Increasing peak and mean airway pressures, decreasing compliance, and auto-positive end-expiratory pressure (auto-PEEP) in patients receiving mechanical ventilation
- Cardiovascular collapse (HR >140 beats/min with any of the following: peripheral cyanosis, hypotension, pulseless electrical activity)

## מה הטיפול ?

<input type="radio"/> בוצע <input type="radio"/> לא בוצע	החדרת מחט עבה (16G-18G-) למרווח בין צלעי 2 בחלק הקדמי לבית החזה(MIDCLAVICULAR LINE)
<input type="radio"/> בוצע <input type="radio"/> לא בוצע	החדרת נקז חזה במרווח בין צלעי ( MIDCLAVICULAR LINE 2 )

### תפקיד הנקז :

- 1) לנקז אוויר, נוזל, או דם מהחלל הפלאורלי
- 2) החזרת הלחץ השלילי של חלל הפלאורה
- 3) החזרת התפשטות ריאתית וטיפול בפנאומוטורקס
- 4) מניעת REFLUX של הפרשות חזרה לבית חזה.

### אינדקציות להכנסת נקז חזה :

- 1) המטורקס-טראומה, גידול, קרע בפלאורה
- 2) פנאומוטורקס מעל 20%
- 3) TENSION PNEUMOTHORAX - הנשמה מכנית, דקירת סכין,
- 4) BRINCHOPLEURAL FUSTULA- נזק לרקמה, סרטן הוושט, אספירציה
- 5) CHYLOTHORAX- טראומה או ניתוח בחזה, גידול

### הכנסת נקז חזה:

- נעשית ליד מיטת החולה עם ציוד מתאים לניטור והחייאה
- לניקוז אוויר :** מחדירים נקז במרווח בין צלעי 2 מידקלויקלר, צריך נקז בקוטר קטן (FRENCH 16-20)
- לניקוז נוזל :** מחדירים נקז במרווח בין צלעי 5-6 מידאקסלר, צריך נקז בקוטר גדול (FRENCH 20-36)
- יתנוחת הכנסה :** (שינוי תנוחה כל שעתיים מזרז ניקוז נוזל ואוויר) FOWLER /SEMI FOWLER
- יתנוחת הוצאה :** FOWLER /SEMI FOWLER למניעת כניסת אוויר צריך להוציא בסוף אקספריום עם תנועת VALSALVA

## מה הציוד הנדרש להכנסת נקז חזה ?

<input type="radio"/> בוצע <input type="radio"/> לא בוצע	סט לנקז חזה על סקלפל, כפפות סטריליות
<input type="radio"/> בוצע <input type="radio"/> לא בוצע	נקז חזה
<input type="radio"/> בוצע <input type="radio"/> לא בוצע	לידוקאין 1% ומזרק לידוקאין, תרופות נגד כאבים וסדציה
<input type="radio"/> בוצע <input type="radio"/> לא בוצע	אנטיביוטיקה מקומית
<input type="radio"/> בוצע <input type="radio"/> לא בוצע	חוט תפירה (0-0 או 2-0 מש)
<input type="radio"/> בוצע <input type="radio"/> לא בוצע	משחה בקטריוסטטית או גזת וזלין
<input type="radio"/> בוצע <input type="radio"/> לא בוצע	חבישה סטרילית עם דבק
<input type="radio"/> בוצע <input type="radio"/> לא בוצע	מערכת ניקוז מחוברת למערכת סקשן, מים סטרילים למערכת WATER EAL

**BOX 22-8 Equipment for Chest Tube Insertion**

- Chest tube tray or thoracotomy tray (with scalpel)
- Chest tube
- 1% lidocaine
- Syringe for lidocaine infiltration
- Topical antiseptic
- Sterile gloves
- Large, curved hemostats
- Suture material (0-0 or 2-0 silk) on a cutting needle
- Bacteriostatic ointment or petrolatum gauze
- Sterile gauze with a slit
- Tape—both wide and narrow or an occlusive dressing
- Chest tube drainage system and suction
- Sterile water for water seal systems
- Medication for pain and sedation

**לאחר חיבור הנקז למיכל הניקוז נצפתה תנועתיות המים בהתאם לאינספיריום והאקספיריום. צילום חזה מראה את המצאות הנקז במקומו, לאחר כ 4 שעות הופסקה תנועת המים במיכל, תציין מה יכול להיות הסיבה?**

<input type="radio"/> בוצע <input type="radio"/> לא בוצע	יציאת הנקז ממקומו
<input type="radio"/> בוצע <input type="radio"/> לא בוצע	חסימת צינור הניקוז KINK
<input type="radio"/> בוצע <input type="radio"/> לא בוצע	קיפול בצנרת הניקוז
<input type="radio"/> בוצע <input type="radio"/> לא בוצע	ציוד לא תקין - הצנרת קרועה



**ICU NURSE**  
Master ICU Skills with Confidence

# תחנות מחשב

## ICU NURSE

Master ICU Skills with Confidence

”

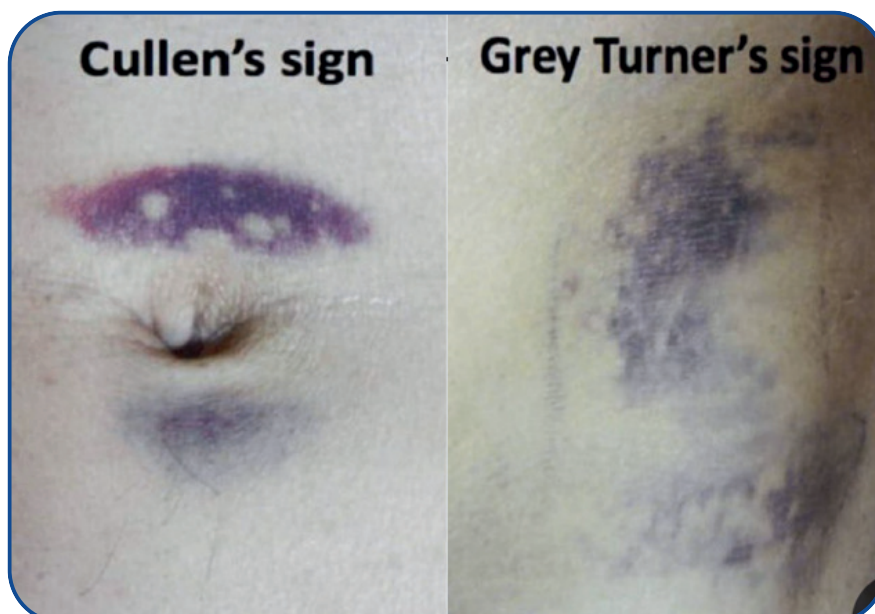
עדנה, בת 60, נ+2, עקרת בית, מגיעה לחדר מיון עם תלונות על כאבים מסביב לטבור שמקרין לגב, מוחמר לאחר אכילת ארוחה ומוקל בתנוחה עוברית או הישענות קדימה. בנוסף, מתלוננת על בחילות והקאות. ברקע: אבנים בכיס מרה שתייה אלכוהול מוגברת נא לענות על השאלות הבאות

על פי הממצאים מה האבחנה הסבירה ביותר?

התשובה שלך כאן

ACUTE PANCREATITIS  
MORTON 12 PDF 2407-2422

תהליך דלקתי שמערב את הבלב עם או בלי מעורבות הרקמות הסמוכות.  
**דלקת חריפה:** התקף בחולה בריא בד"כ, הסימנים חולפים לאחר סיום ההתקף  
**דלקת כרונית:** התקפים חוזרים עם סימנים ותסמינים מתמשכים  
**יקלה:** ללא מעורבות איברים סמוכים, חולפת תוך שבוע ללא צורך בטיפול  
**בינונית:** מאופיינת בכשל איברים חולף  
**קשה:** כשל איברים מתמשך יותר מ-48 שעות (NECROTIC /HEMORRHAGIC PANCREATITIS)  
 שטפי דם כביטוי מדימום בלב-מעיד על דלקת המורגית קשה



## איזה בדיקת הדמיה נחשבת לבדיקת הבחירה לאישור האבחנה ולהערכת חומרת המחלה?

US <input type="radio"/>
CT <input type="radio"/>
צילום חזה <input type="radio"/>
MRI CHOLANGIO-PANCREATOGRAPHY <input type="radio"/>

CT

CT היא בדיקת הבחירה לאישור המחלה ולבדיקת חומרת המחלה  
 US- לא יעיל לבדיקת הבלב, אך יעיל לזיהוי דלקת או אבנים בכיס מרה  
 צילום בטן-אפשר להשתמש לשלול מחלות אחרות  
 MRI CHOLANGIO-PANCREATOGRAPHY- רגישה לאבחון אבנים בדרכי המרה במקרים שאסור לעבור  
 CT כמו הריון, כשל כלייתי

## נא לסמן מה צפוי לראות בבדיקות מעבדה אצל מטופל שאובחן עם דלקת לבלב?

- (1) היפוקלצמיה
  - (2) היפוקלמיה
  - (3) אמילאז גבוה
  - (4) ליפאז נמוך
  - (5) לויקוציטים גבוהים
  - (6) היפוגליקמיה
  - (7) ALT נמוך
  - (8) היפוגליצרידמיה
- התשובה שלך כאן


### Laboratory Findings

- Elevated serum and urine amylase
- Elevated serum lipase
- Elevated WBC count
- Hypokalemia
- Hypocalcemia
- Elevated bilirubin, AST, and PT (with liver disease)
- Elevated alkaline phosphatase level (with biliary disease)
- Hypertriglyceridemia
- Hyperglycemia
- Hypoxemia

LIPASE גבוה בדם (ספיציפי יותר)  
 AMYLASE גבוה בדם ושתן  
 לויקוציטים גבוהים  
 היפוקלמיה  
 היפוקלצמיה  
 עלייה AST, PT בבילירובין  
 עליית ALKALINE PHOPHATASE במחלת דרכי  
 מרה  
 היפרגליצרידמיה  
 היפרגליקמיה  
 היפוקסמיה

מהי הסיבה השכיחה ביותר שגורמת ל ACUTE PANCREATITIS ?

<input type="radio"/> תרופות
<input type="radio"/> TPN
<input type="radio"/> אבנים בכיס מרה
<input type="radio"/> אלכוהול

אבנים בכיס מרה ✓

היא הסיבה השכיחה ביותר שגורמת לדלקת בבלב, כ 40% מהמקרים **אבנים בכיס מרה:**

הסיבה השנייה בשכיחותה ואחראית על 35% מהמקרים **אלכוהול-**

סמים, זיהום ERCP, TPN, סיבות נוספות: היפרקלצמיה, תרופות

**BOX 38-8 Major Causes of Acute Pancreatitis**

- Biliary disease: gallstones or microlithiasis, common bile duct obstruction, biliary sludge
- Pancreas divisum
- Alcohol abuse
- Drugs: thiazide diuretics, furosemide, procainamide, tetracycline, sulfonamides, azathioprine, 6-mercaptopurine, angiotensin-converting enzyme inhibitors, valproic acid
- Hypertriglyceridemia
- Hypercalcemia
- Idiopathic
- Miscellaneous (postoperative, ectopic pregnancy, ovarian cyst, TPN)
- Abdominal trauma
- Endoscopic retrograde cholangiopancreatography
- Infectious processes

נא לציין 4 ממצאים שצפויים לראות בבדיקת בטן פיזיקלית?

התשובה שלך כאן


כאב בטן, חום ספיברילי, צהבת, בחילות והקאות

GREY TURNER SIGN, CULLEN SIGN, PARALYTIC ILEUS

שיתוק מעיים

**BOX 38-9 Clinical Manifestations of Acute Pancreatitis**

**Physical Examination Findings**

- Abdominal pain
- Low-grade fever
- ±Jaundice
- Abdominal guarding or distention
- Paralytic ileus
- Grey Turner sign
- Cullen sign
- Nausea or vomiting without relief

החולה אובחן עם RANSON CRITERIA, ACUTE PANCREATITIS הוא מדד לקביעת חומרת המחלה. נא לציין 4 קריטריונים על שם ראנסון? התשובה שלך כאן


**RANSON CRITERIA: קביעת חומרה ופרוגנוזה:**

מדדים להערכה בהגעת המטופל לאשפוז:

\*גיל מעל 55

\*לויקוציטים מעל 16000/ML

\*גלוקוז בסרום מעל 200 MG/DL

\*LDH בסרום מעל 350 IU/ML

\*AST בסרום מעל 250 IU/DL

מדדים להערכה לאחר 48 שעות מהגעת המטופל לאשפוז:

\*ירידה בהמטוקריט מעל 10%

\*עליית ב BUN יותר מ 5 MG/DL

\*רמת סידן בסרום מתחת ל 8

\*ירידה ברמת בסיס בסרום יותר מ 4MEG/L

\*איבוד מעל 6 ליטר נוזלי הגוף

\*PAO<sub>2</sub> עורקי מתחת ל 60 מ"מ"כ

**BOX 38-10**

**Ranson Criteria for Acute Pancreatitis**

Evaluate on admission or on diagnosis:

- Age >55 years
- Leukocyte count >16,000/mL
- Serum glucose >200 mg/dL
- Serum lactate dehydrogenase >350 IU/mL
- Serum AST >250 IU/dL

Evaluate during initial 48 hours:

- Fall in hematocrit >10%
- BUN level rises >5 mg/dL
- Serum calcium <8 mg/dL
- Base deficit >4 mEq/L
- Estimated fluid sequestration >6 L
- Arterial PaO<sub>2</sub> <60 mm Hg

## נא לציין מהו הטיפול לדלקת לבלב חריפה ?

התשובה שלך כאן


**נוזלים-** החזר של 5-10 ליטר ליום תוך 24 שעות(הרטמן/אלבומין)

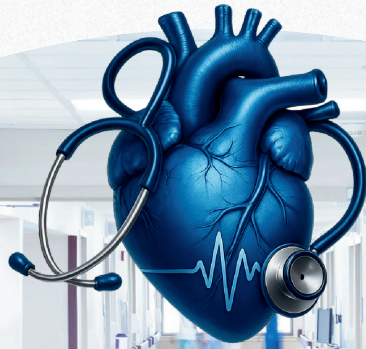
**החייאת נוזלים מוצלחת:** חזרה להכרה שיפור במדדים ותפוקת שתן מעל 30 מל/ש, לקטט תקין (

**(2) תרופות זופריסוריות:** (תרופת בחירה:דופמין)

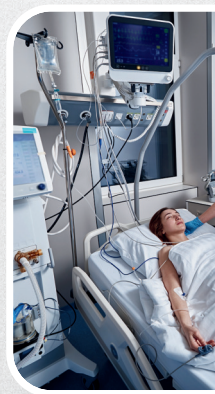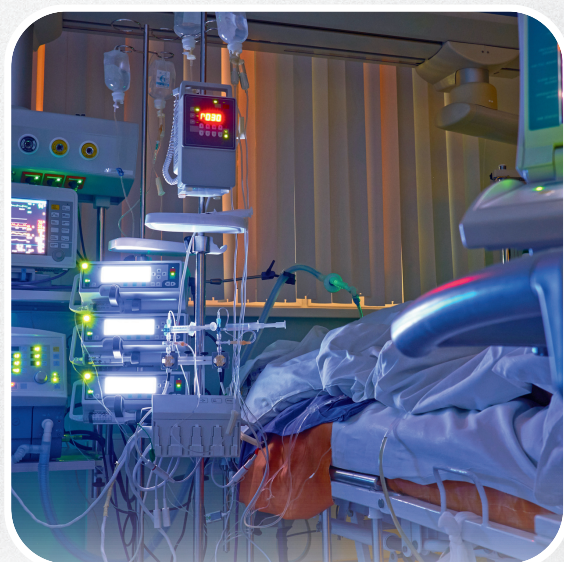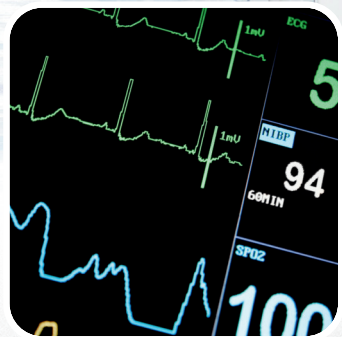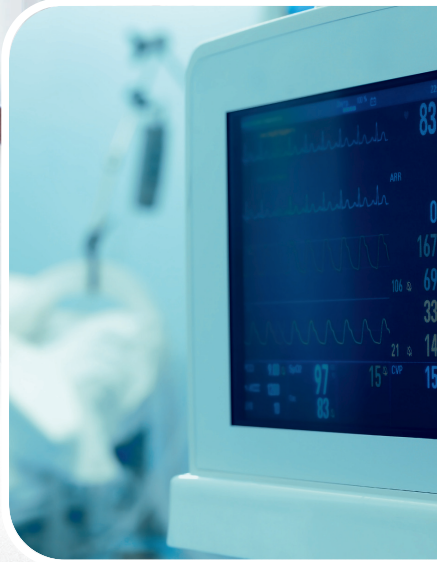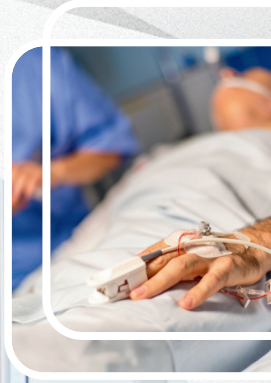**(3)טיפול בכאב:** IV Pethidine תרופת הבחירה נרקוטיקה

**(4)מנוחה לבלב:** זונדה, צום מוחלט(בהמשך TPN )

**(5)ניתוח**



**MAHRAN MIYARY**  
**ICU NURSE**



# טיפול נמרץ מהראן מיטארי

צור קשר

icunurse@gmail.com

WWW.ICUNURSE.CO.IL

0507936050